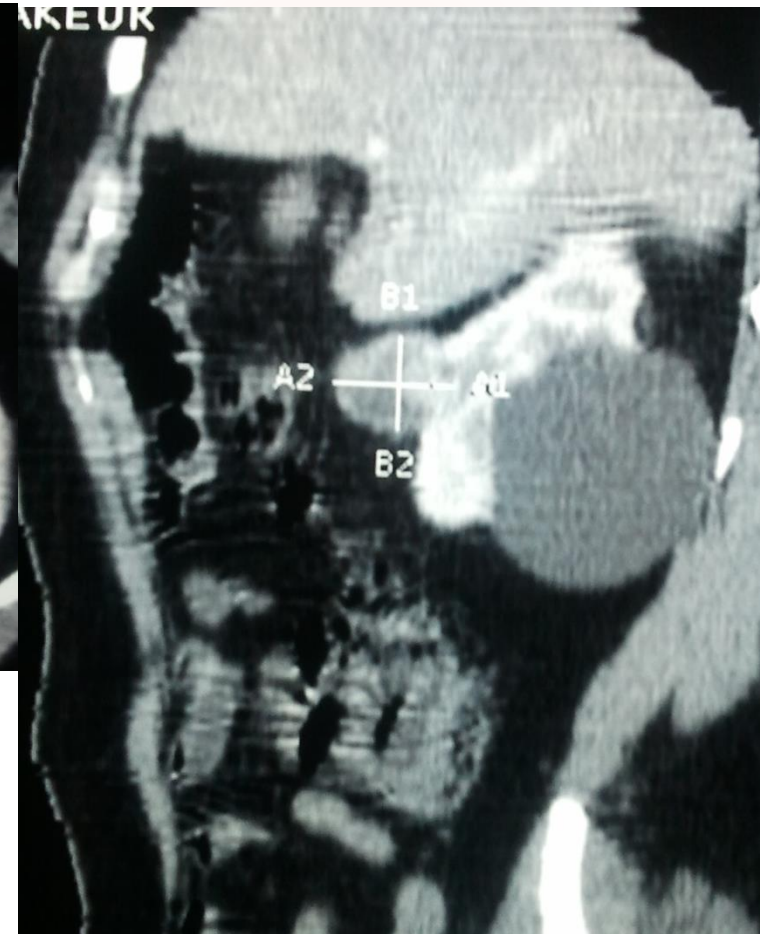
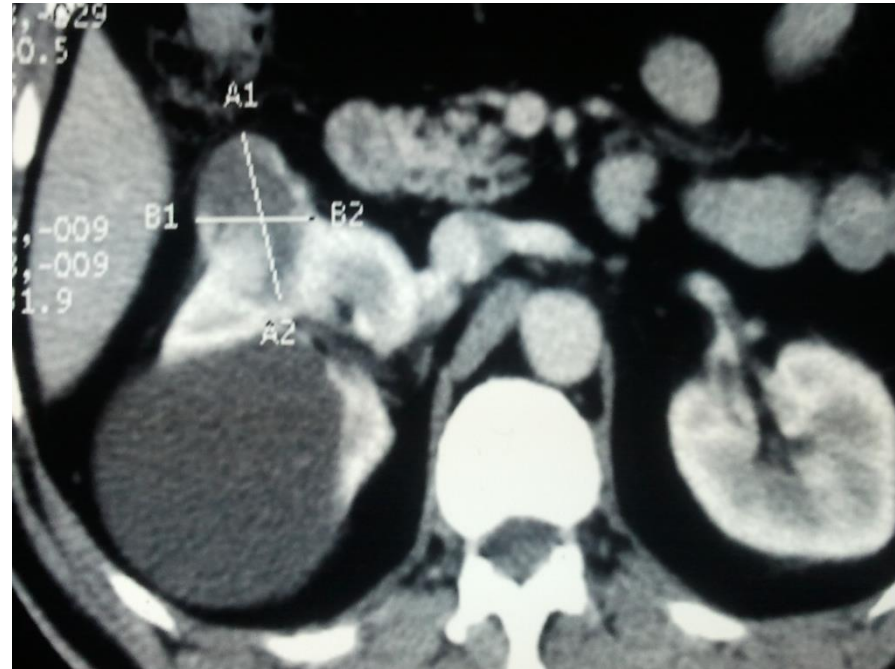
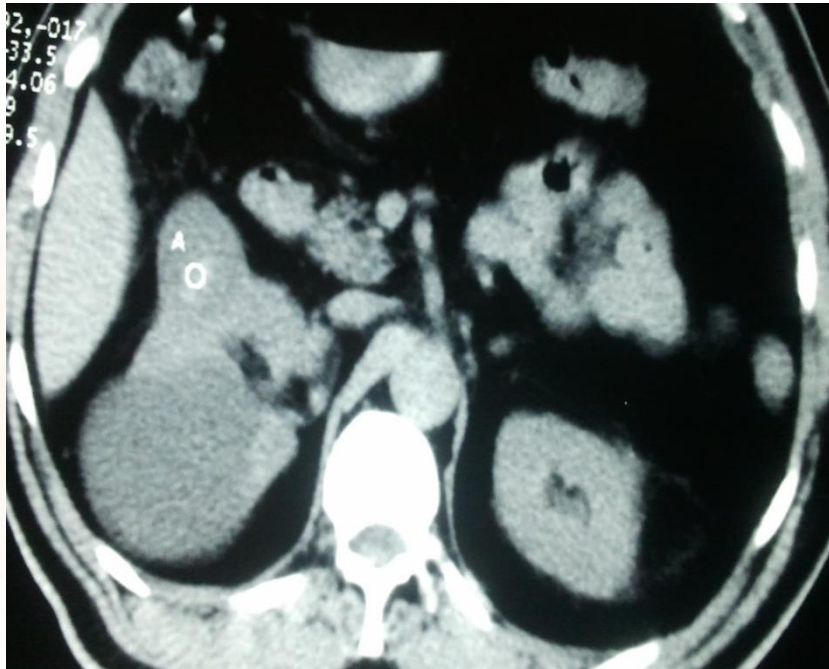


# Cystic Renal Cell Carcinomas

## Decision Nephron-Sparing Surgery Incisions



*Dr S.BOURAS , Urologist , UHC , Setif  
As Professor , Ferhat Abbas University , Setif*

*Bouras\_uro.setif@yahoo.com*

# Cystic Renal Cell Carcinomas

## INTRODUCTION

AIMS and OBJECTIVES

MATERIALS and PATIENTS

RESULTS

DISCUSSION

CONCLUSION



  
ASSOCIATION ALGÉRIENNE D'UROLOGIE

## 2<sup>ème</sup> FORUM DES CANCERS UROLOGIQUES

**Thèmes :**

- Epidémiologies et dépistage
- Diagnostic
- Etudes anatomo-pathologies
- Examen radiologique et bilan d'extension
- Prise en charge thérapeutique

9 et 10 juin 2022, Hôtel Mercure, Alger

# Cystic Renal Cell Carcinomas

Renal cell carcinoma: ESMO Clinical Practice Guidelines for diagnosis, treatment and follow-up<sup>†</sup>

*Annals of Oncology* 30: 706–720, 2019

*T1 tumours (<7 cm).* Partial nephrectomy (PN) is recommended as the preferred option in organ-confined tumours measuring up to 7 cm (elective indication). This is based on a systematic review

*T2 tumours (>7 cm).* Laparoscopic RN is the preferred option.

# Cystic Renal Cell Carcinomas

Recommendations	Strength rating
Offer surgery to achieve cure in localised renal cell cancer.	Strong
Offer partial nephrectomy (PN) to patients with T1 tumours.	Strong
Offer PN to patients with T2 tumours and a solitary kidney or chronic kidney disease, if technically feasible.	Weak
Do not perform ipsilateral adrenalectomy if there is no clinical evidence of invasion of the adrenal gland.	Strong
Do not offer an extended lymph node dissection to patients with organ-confined disease.	Weak
Offer embolisation to patients unfit for surgery presenting with massive haematuria or flank pain.	Weak

Summary of evidence	LE
The oncological outcome in terms of OS following PN equals that of RN in patients with c/p T1 RCC.	1b

To cite this guideline:

Campbell SC, Clark PE, Chang SS et al: Renal Mass and Localized Renal Cancer: Evaluation, Management, and Follow-Up: AUA Guideline Part I. J Urol 2021; 206: 199.

Campbell SC, Uzzo RG, Karam JA, et al: Renal Mass and Localized Renal Cancer: Evaluation, Management, and Follow-up: AUA Guideline: Part II. J Urol 2021; 206: 209.

## Partial nephrectomy (PN) and nephron-sparing approaches

Clinicians should prioritize PN for the management of the cT1a renal mass when intervention is indicated. In this setting, PN minimizes the risk of CKD or CKD progression and is associated with favorable oncologic outcomes, including excellent local control.

(Moderate Recommendation; Evidence Level: Grade B)

Clinicians should prioritize nephron-sparing approaches for patients with solid or Bosniak 3/4 complex cystic renal masses and an anatomic or functionally solitary kidney, bilateral tumors, known familial RCC, preexisting CKD, or proteinuria. (Moderate Recommendation; Evidence Level: Grade C)

Nephron-sparing approaches should be considered for patients with solid or Bosniak 3/4 complex cystic renal masses who are young, have multifocal masses, or comorbidities that are likely to impact renal function in the future, including but not limited to moderate to severe hypertension, diabetes mellitus, recurrent urolithiasis, or morbid obesity. (Moderate Recommendation; Evidence Level: Grade C)

In patients who elect PN, clinicians should prioritize preservation of renal function by optimizing nephron mass preservation and avoiding prolonged warm ischemia. (Expert Opinion)

For patients undergoing PN, clinicians should prioritize negative surgical margins. The extent of normal parenchyma removed should be determined by surgeon discretion taking into account the clinical situation and tumor characteristics, including growth pattern, and interface with normal tissue. Tumor enucleation should be considered in patients with familial RCC, multifocal disease, or severe CKD to optimize parenchymal mass preservation.

(Expert Opinion)

When tumor size, RMB, and/or imaging indicated increased oncologic potential, radial nephrectomy should be considered for patients with a solid or Bosniak 3/4 complex cystic renal mass.

## Radical Nephrectomy (RN)

## RADICAL NEPHRECTOMY (RN)

19. Physicians should consider RN for patients with a solid or **Bosniak 3/4 complex cystic renal mass** where increased oncologic potential is suggested by tumor size, RMB, and/or imaging characteristics and in whom active treatment is planned. (Conditional Recommendation; Evidence Level: Grade B) In this setting, RN is preferred if all of the following criteria are met: 1) high tumor complexity and PN would be challenging even in experienced hands; 2) no preexisting CKD or proteinuria; and 3) normal contralateral kidney and new baseline eGFR will likely be greater than 45 ml/min/1.73m<sup>2</sup>. (Expert Opinion)
- AUA 2021 AUA 2017

Recommendations	GR
Bosniak cysts $\geq$ type III should be regarded as RCC and treated accordingly. Treat Bosniak type III or IV cysts the same as RCC.	C

*EAU 2016*

# Guidelines

Summary of evidence	LE
A variety of renal tumours exist of which approximately 15% are benign.	1b
Recent histological work up of Bosniak III cysts shows low risk of malignant potential.	2

7%

However, more recent population-based studies have established that cystic RCC have a better cancer-specific survival (CSS) compared to solid clear cell RCCs of the same clinical stage, specifically in clinical T1b and T2 lesions.

## Surgery


in Bosniak III cysts will result in over-treatment in 49% of the tumours which are lesions with a low malignant potential. In view of the excellent outcome of these patients in general, a surveillance approach is an alternative to surgical treatment [72, 75, 78, 79].

Recommendations	Strength rating
Manage Bosniak type III cysts the same as localised RCC, or offer active surveillance (AS).	Weak
Manage Bosniak type IV cysts the same as localised RCC.	Strong

# Bosniak Classification of Cystic Renal Masses

**Table 5.1: Bosniak classification of renal cysts [130]**

Bosniak category	Features	Work-up
I	Simple benign cyst with a hairline-thin wall without septa, calcification, or solid components. Same density as water and does not enhance with contrast medium.	Benign
II	Benign cyst that may contain a few hairline-thin septa. Fine calcification may be present in the wall or septa. Uniformly high-attenuation lesions < 3 cm in size, with sharp margins without enhancement.	Benign
IIF	These may contain more hairline-thin septa. Minimal enhancement of a hairline-thin septum or wall. Minimal thickening of the septa or wall. The cyst may contain calcification, which may be nodular and thick, with no contrast enhancement. No enhancing soft-tissue elements. This category also includes totally intra-renal, non-enhancing, high attenuation renal lesions $\geq 3$ cm. Generally well-marginated.	Follow-up, up to five years. Some are malignant.
III	These are indeterminate cystic masses with thickened irregular walls or septa with enhancement.	Surgery or active surveillance – see Chapter 7. Over 50% are malignant.
IV	Clearly malignant containing enhancing soft-tissue components.	Surgery. Most are malignant.



**130.** Lim, D.J., *et al.* Computerized tomography in the preoperative staging for pulmonary metastases in patients with renal cell carcinoma. *J Urol*, 1993. 150: 1112.  
<https://pubmed.ncbi.nlm.nih.gov/8371366/>

**139.** Warren, K.S., *et al.* The Bosniak classification of renal cystic masses. *BJU Int*, 2005. 95: 939.  
<https://pubmed.ncbi.nlm.nih.gov/15839908/>

# Cystic Renal Cell Carcinomas

## Sv: Mistake in reporting a reference in Renal cell carcinoma Guidelines



De Börje Ljungberg

À s.bouras

Date Ven 14:13

Dear Dr Bouras

Thanks for your very close look. Agree totally that this is the wrong reference, and thanks for letting me know.

We need to check the ref. list accordingly, to find out whether other refs have been misplaced, not changed or not updated.

Best regards

Börje

Börje Ljungberg

Professor of Urology

## EAU Guidelines on Renal Cell Carcinoma

B. Ljungberg (Chair), L. Albiges, J. Bedke, A. Bex (Vice-chair),  
U. Capitanio, R.H. Giles (Patient Advocate), M. Hora, T. Klatter

## Bosniak Classification of Cystic Renal Masses, Version 2019: An Update Proposal and Needs Assessment

Class	CT: Proposed Bosniak Classification, Version 2019*	MRI: Proposed Bosniak Classification, Version 2019*
I	Well-defined, <i>thin</i> ( $\leq 2$ mm) smooth wall; homogeneous simple fluid ( $-9$ to $20$ HU); no septa or calcifications; <i>the wall may enhance</i>	Well-defined, <i>thin</i> ( $\leq 2$ mm) smooth wall; homogeneous simple fluid ( <i>signal intensity similar to CSF</i> ); no septa or calcifications; <i>the wall may enhance</i>
II	<p>Six types, all well-defined with thin (<math>\leq 2</math> mm) smooth walls:</p> <ol style="list-style-type: none"> <li>1. Cystic masses with thin (<math>\leq 2</math> mm) and few (1–3) septa; septa and wall <i>may</i> enhance; may have <i>calcification of any type</i><sup>†</sup></li> <li>2. Homogeneous hyperattenuating (<math>\geq 70</math> HU) masses at noncontrast CT</li> <li>3. Homogeneous nonenhancing masses <math>&gt; 20</math> HU at renal mass protocol CT (73), may have <i>calcification of any type</i><sup>†</sup></li> <li>4. Homogeneous masses <math>-9</math> to <math>20</math> HU at noncontrast CT</li> <li>5. Homogeneous masses <math>21</math> to <math>30</math> HU at portal venous phase CT</li> <li>6. Homogeneous low-attenuation masses that are too</li> </ol>	<p>Three types, all well-defined with thin (<math>\leq 2</math> mm) smooth walls:</p> <ol style="list-style-type: none"> <li>1. Cystic masses with thin (<math>\leq 2</math> mm) and few (1–3) enhancing septa; <i>any nonenhancing septa</i>; may have <i>calcification of any type</i><sup>†</sup></li> <li>2. Homogeneous masses markedly hyperintense at T2-weighted imaging (<i>similar to CSF</i>) at noncontrast MRI</li> <li>3. Homogeneous masses markedly hyperintense at T1-weighted imaging (<i>approximately <math>\times 2.5</math> normal parenchymal signal intensity</i>) at noncontrast MRI</li> </ol>

### 5.2.5 Bosniak classification of renal cystic masses

This system classifies renal cysts into five categories, based on CT imaging appearance, to predict malignancy risk [139, 140] (LE: 3), and also advocates treatment for each category (Table 5.1). A new updated Bosniak classification has been proposed that strengthens the classification and includes MRI diagnostic criteria [75]; however, it requires further validation. The management of cystic renal tumours is also discussed in Section 3.4.7.

# Differential Diagnosis

## Unilocular cystic lesions

### *Infected cysts*

Infected cysts are difficult to distinguish from other Category IIF and III cystic masses. The clinical history of the patient can help differentiate between infected cystic masses and cystic neoplasms. These infected cysts must be followed up with an US study after antibiotic treatment or drainage.<sup>28</sup>

### *Hemorrhagic cysts*

Hemorrhagic cysts can have various appearances and can be classified into Category II, III, or IV. Hemorrhagic cysts with irregular walls or septal thickenings are classified into Category III (Fig. 5); they are the most common benign lesions among the surgically-removed Category III masses.<sup>23,29</sup> Hemorrhagic cysts with contrast-enhancing soft tissue in the cystic walls or lumen are classified into Category IV.<sup>23</sup> Either CT or MRI can easily differentiate hemorrhagic cysts from other malignant tumors using high density or high signal change on the T1-weighted image.

## Multilocular cystic lesions

When a cystic lesion has more than three or four septa, it should be considered a multilocular cyst. Contrast-enhancing US was found to be useful for evaluating cystic renal masses using Bosniak classifications, and it was superior to CT in terms of detecting additional septa and the thickness of walls and/or septa.<sup>7,8</sup> Multilocular cystic lesions of the kidney include multilocular cystic nephroma (MLCN), multilocular cystic RCCs, and MESTs.<sup>32</sup>

## Multilocular cystic lesions

### *Multilocular cystic nephroma*

In MLCN, US will show a multilocular cystic mass with hairline-thin septa. Peripheral and curvilinear calcifications and irregular borders can be present (Fig. 7). It is difficult to differentiate MLCN from multilocular cystic RCC using US. vascularity (Fig. 7B). Contrast-enhanced imaging studies of MLCN show poor enhancement within the septa.

# Differential Diagnosis

## Multilocular cystic lesions

### *Mixed epithelial and stromal tumors*

First defined in 1988, MESTs are **benign cystic renal tumors**. They are characterized by a biphasic proliferation of the epithelium and stroma cells.<sup>34</sup> These tumors always occur in **perimenopausal women and are closely related to hormonal status**.<sup>35</sup> Malignant transformation, recurrence, and metastasis rarely occur in MESTs. However, a **few recent cases** of MEST **with metastasis** have been reported in the literature.<sup>36–38</sup> In

sification into Borniak Category III or IV. **It is difficult to distinguish MESTs from other cystic renal masses in image studies; therefore, biopsy or excision is suggested.**

### *Multilocular cystic renal cell carcinoma*

Multilocular cystic RCC is a cystic mass with internal septations, nodules, and possibly calcifications (Fig. 10). **Nodular and septal enhancements in cystic tumors are highly sensitive for differentiation between RCC and MLCN.** Renal cortex extension can be found in cystic RCC.<sup>32</sup>

## Multiple renal cysts

*Polycystic kidney disease*

*Localized cystic disease*

Localized cystic disease of the kidney is an uncommon benign condition that can be confused with PKD or simple renal cysts.



## Context & Objectives

L'objectif de cette étude est de définir le profil épidémiologique et histologique des patients présentant des masses kystiques, opérés par une néphrectomie partielle

# Cystic Renal Cell Carcinomas

INTRODUCTION

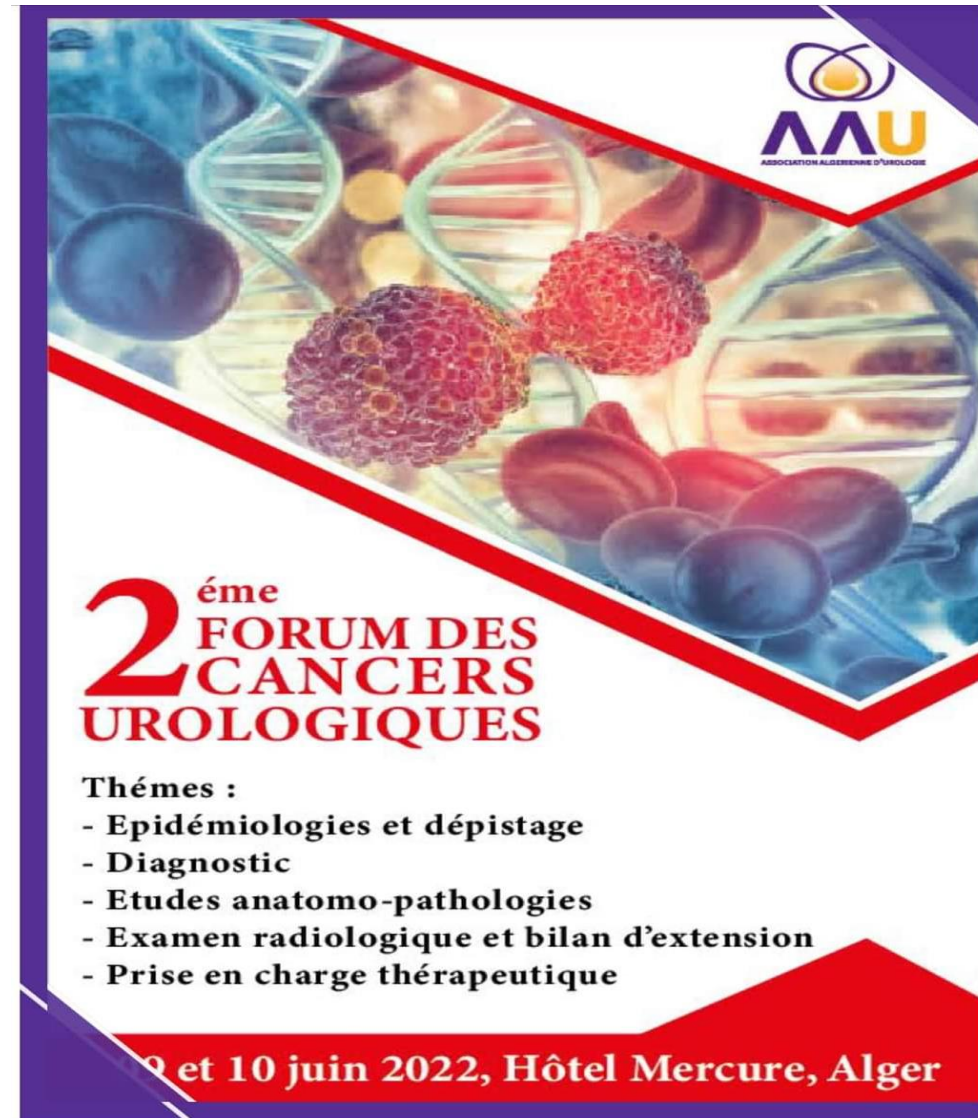
AIMS and OBJECTIVES

MATERIALS and PATIENTS

RESULTS

DISCUSSION

CONCLUSION



  
ASSOCIATION ALGÉRIENNE D'UROLOGIE

## 2<sup>ème</sup> FORUM DES CANCERS UROLOGIQUES

**Thèmes :**

- Epidémiologies et dépistage
- Diagnostic
- Etudes anatomo-pathologies
- Examen radiologique et bilan d'extension
- Prise en charge thérapeutique

9 et 10 juin 2022, Hôtel Mercure, Alger

## Materials nd Patients

- Etude rétrospective mono centrique , multi opérateurs
- 67 patients inclus entre Juin 2012 et Avril 2022
- Critère d'inclusion principal:  
Masses kystiques suspectes grade III ou IV



Logo of AAU (Association Algérienne d'Urologie) in the top right corner of the poster.

### 2<sup>ème</sup> FORUM DES CANCERS UROLOGIQUES

**Thèmes :**

- Epidémiologies et dépistage
- Diagnostic
- Etudes anatomo-pathologies
- Examen radiologique et bilan d'extension
- Prise en charge thérapeutique

9 et 10 juin 2022, Hôtel Mercure, Alger

# Cystic Renal Cell Carcinomas

*INTRODUCTION*

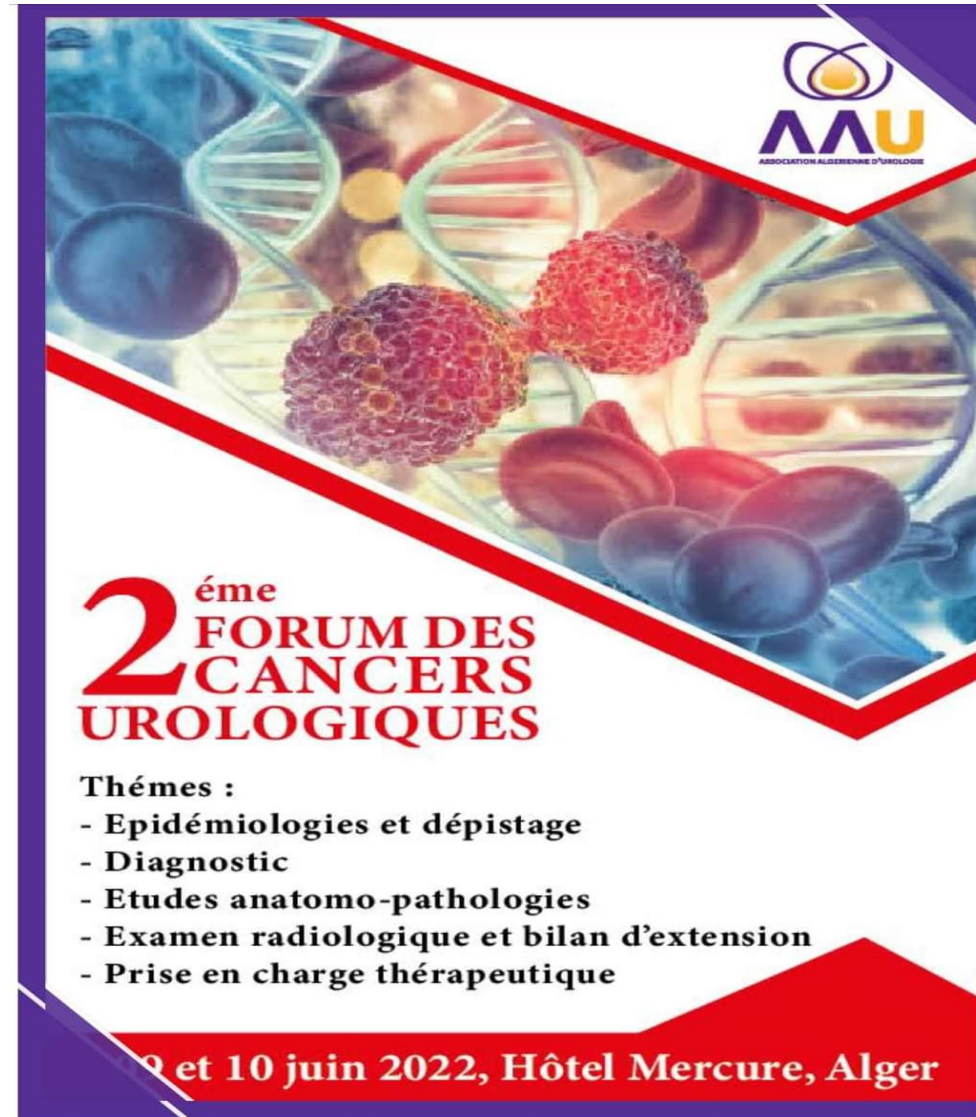
*AIMS and OBJECTIVES*


*MATERIALS and PATIENTS*

*RESULTS*

*DISCUSSION*

*CONCLUSION*



  
ASSOCIATION ALGERIENNE D'UROLOGIE

**2<sup>ème</sup> FORUM DES  
CANCERS  
UROLOGIQUES**

**Thèmes :**

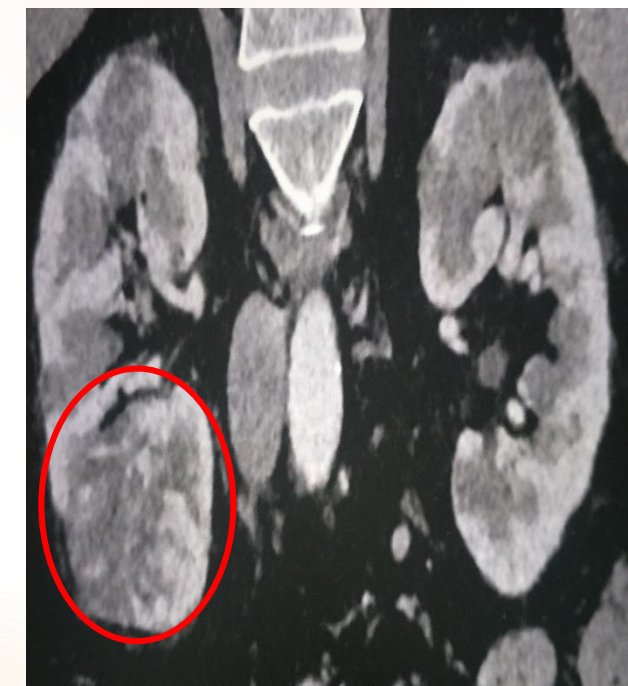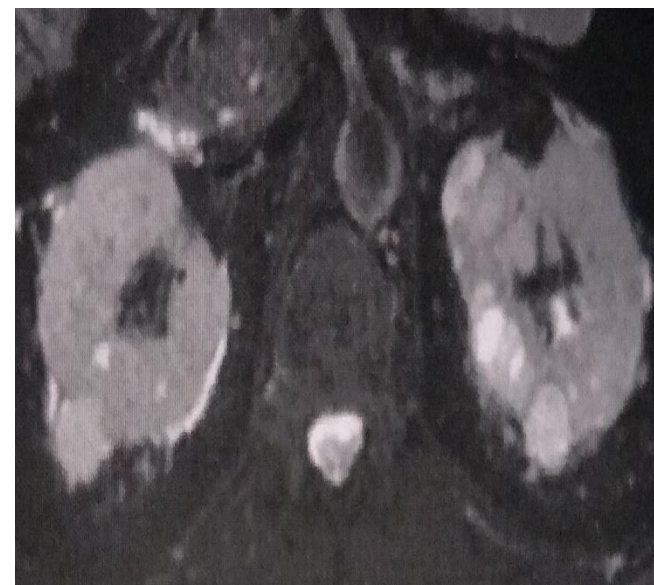
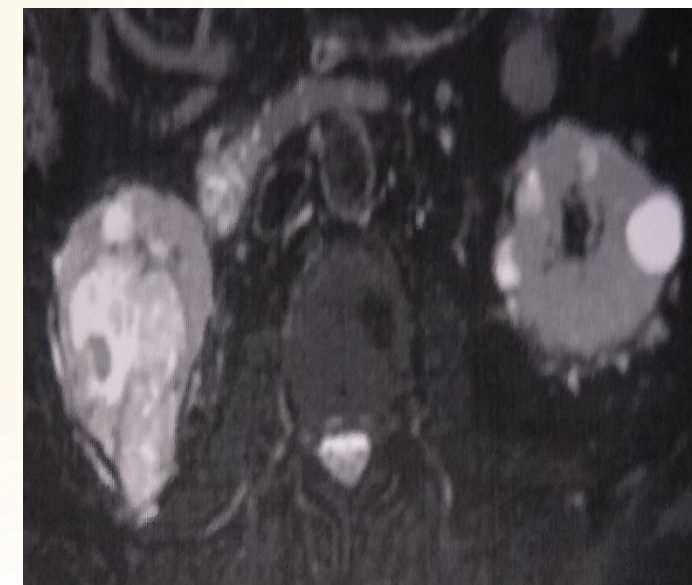
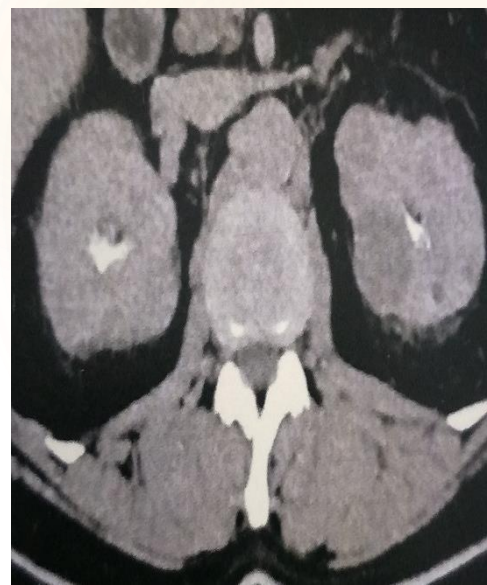
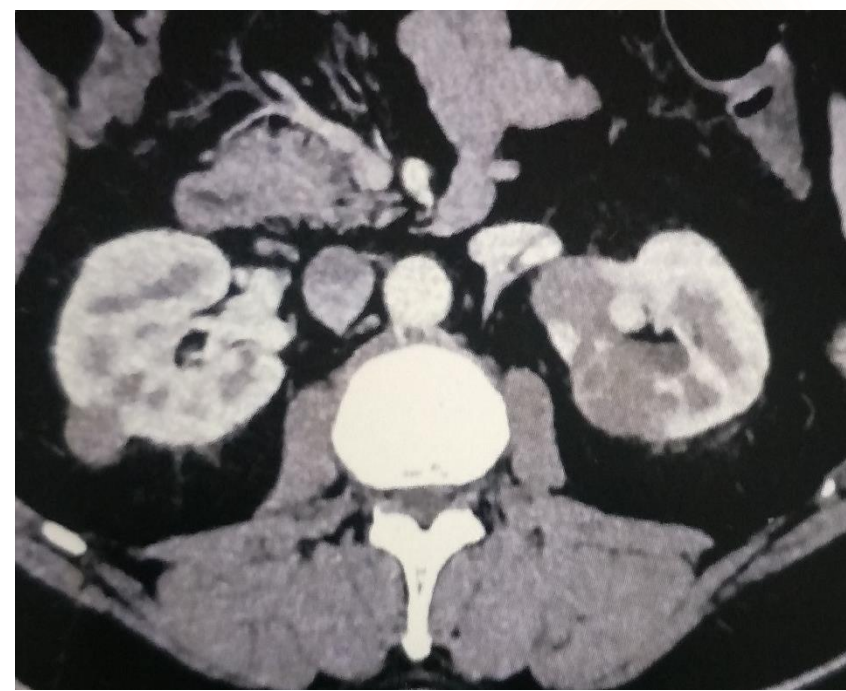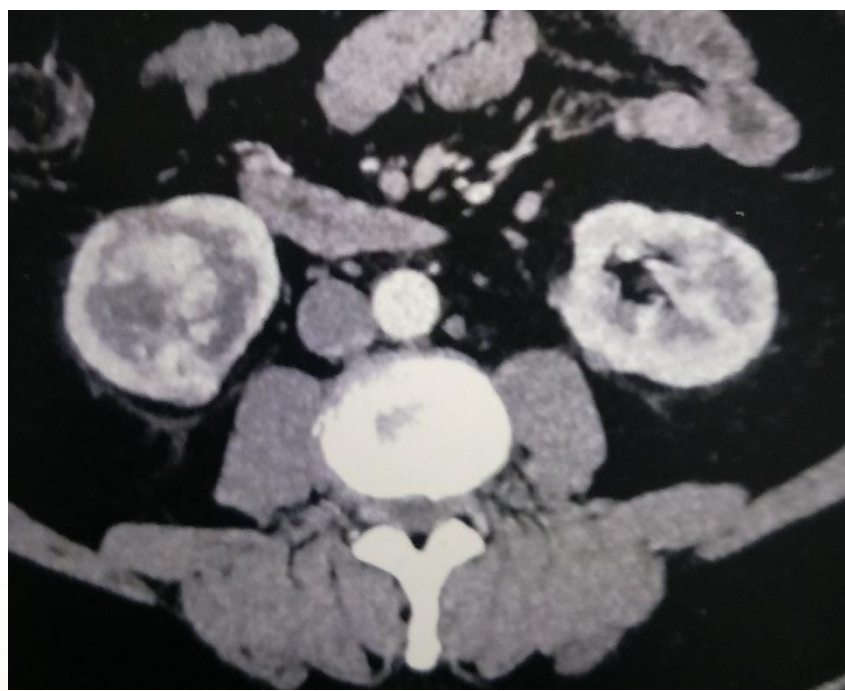
- Epidémiologies et dépistage
- Diagnostic
- Etudes anatomo-pathologies
- Examen radiologique et bilan d'extension
- Prise en charge thérapeutique

9 et 10 juin 2022, Hôtel Mercure, Alger

<i>Résultats</i>	Lésions kystiques 05 (07,6%)	Série globale 66 (92,4%)
Suivi (mean, months)	61,4	55
Age (mean, years)	58	55,5
Sex ratio (Women / Men)	2/3	<b>1,7</b>
Score Bosniak, nbr(%)		
III	2 (40)	
IV	3 (60)	
Type histologique, nbr (%)		
Malin	01 (20)	50 (79,4)
<b>Bénin</b>	<b>04 (80)</b>	13 ( <b>20,6</b> )
	<b>P: 0,01</b>	
Grade de Fuhrman, nbr (%)		
Bas grade (1-2)	0 (00)	44 (89,8)
Haut grade (3-4)	1 (100)	05 (10,2)
Taille radiologique (mean)	46,4	46,2
Taille macroscopique (mean)	42	48,1
Récidive, nbr (%)		
Non	1 (100)	45 (91,8)
Oui	0 (00)	4 (8,2)
Décès lié à la maladie, nbr (%)	0 (0)	2 (04)

cRCC

2 KHF , 1 Adénome, 1 GNC



MECHERI BELKACEM 58ANS  
MEDECIN TRAITANT: DR ZARROUG

# UROSCANNER

Cher confrère, merci de nous avoir adressé votre patient pour son examen.

## TECHNIQUE

Examen TDM réalisé en coupes axiales jointives 0,7mm sans et après injection de PC.

## RESULTAT

### Rein droit :

- Taille normale.
- Cortex hétérogène par la présence de :
  - Multiples formations tissulaires rehaussées fortement et de façon hétérogène après PC (144UH) soulevant la capsule sans la rompre : un polaire supérieur postéro-interne de 26.5x21x21.5mm et l'autre polaire inférieur de 48x38x63mm sans extension hilare.
  - Kyste à paroi fine, contenu hétérogène rehaussé après PC de siège polaire supérieur postéro-médian de 23x21mm (stade III de Bosniak).
  - Trois kystes simples : polaire supérieur de 21mm, médio-lobaire de 15mm et polaire inférieur de 18mm (Bosniak I).
- Pas d'adénopathies loco-régionales.
- CPC non dilatées.
- Sécrétion excrétion dans les délais normaux.
- Uretère : fin et réguliers jusqu'à son abouchement vésical.

### Rein gauche :

- Taille normale.
- Cortex hétérogène par la présence de :
  - Deux formations kystiques contigües à paroi fine, contenu hétérogène rehaussé après PC de siège supéro-interne de 34x32x25mm et 27x23x22mm (Bosniak III).
  - Kyste à contenu dense hétérogène polaire inférieur de 23x10x21mm (Bosniak III)
  - Lésion tissulaire rehaussée fortement après PC de siège postéro-supérieur de 22x21x18mm.
  - Deux kystes simples : supéro-externe de 24x18mm et inféro-externe de 18mm (Bosniak I)
  - Kyste inféro-interne à contenu dense de 11x10.5mm (Bosniak II).
- CPC non dilatées.
- Sécrétion excrétion dans les délais normaux.
- Uretère : fin et réguliers jusqu'à son abouchement vésical.

Date de l'examen : 16 nov 2021 - 08:35  
Établissement : CIM AKHROUF  
CORRESPONDANT : DOCTEUR BOURAS

## URO-IRM

**INDICATIONS :** bilan de lésions néoplasiques rénales bilatérales Bosniak III.

**TECHNIQUE :** Séquences axiales et coronales Fiesta, axiales et coronales T2 FS Propeller, coronales IFIR 3D, axiales T2 SSFSE apnée, axiales Fiesta Fat Sat apnée, séquences coronales 3D URO et reconstructions volumiques, séquences coronales 2D coupes épaisses. Injection de gadolinium et acquisition en LAVA multiphases coronales et axiales.

## RÉSULTATS :

Reins de taille normale.

Présence de multiples lésions expansives rénales bilatérales, limité par la capsule rénale sans signe d'effraction ni extension dans la graisse périrénale, siégeant et mesurant comme suit :

### Rein droit :

- lésion polaire supérieure de la lèvre postérieure à développement exorénal de 23 mm.
- Lésion polaire inférieure de la lèvre postérieure à développement exorénal de 32 mm.
- Volumineuse lésion polaire inférieure de 50 mm de grand axe présentant des zones liquidiennes, ainsi qu'un contingent graisseux, présentant une chute de signal sur les séquences en opposition de phase.

### Rein gauche :

- lésion médio-rénale de la lèvre postérieure à développement exorénal de 23 mm.

L'ensemble de ces lésions présentes un signal et un rehaussement hétérogène. Les zones tissulaires présentent un rehaussement intense et précoce au temps artériel.

Multiples kystes rénaux bilatéraux infra et péri-centimétriques, le plus péjoratif est polaire supérieur rénal gauche, présentant des cloisons épaisses classé Bosniak III.

Les reins gardent par ailleurs une différenciation corticaux-médullaires au temps néphrographie et cortico-sinusale. Pas de dilatation urétéro-pyélo-calicielle.

Vessie en semi-réplétion contenu homogène à paroi régulière.

Hypertrophie prostatique avec le lobe médian saillant soulevant le plancher vésical.

Pas d'adénomégalie rétro-périnéale ou hilare rénale.

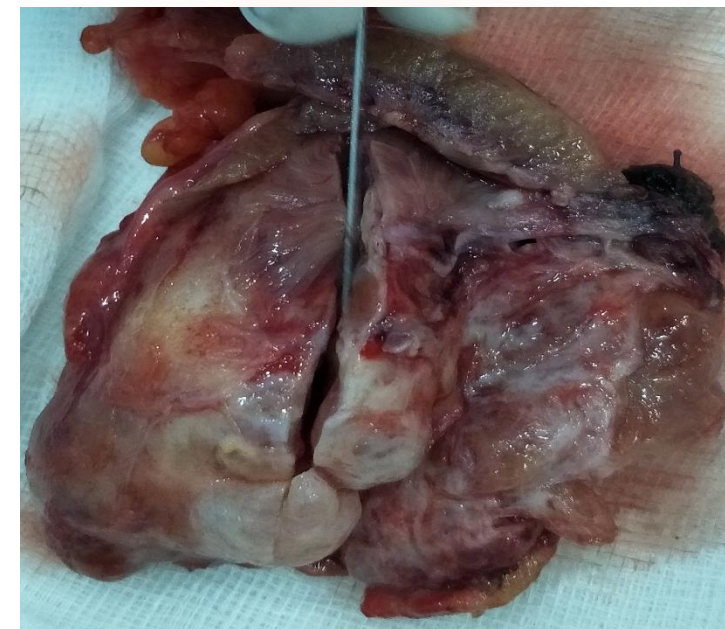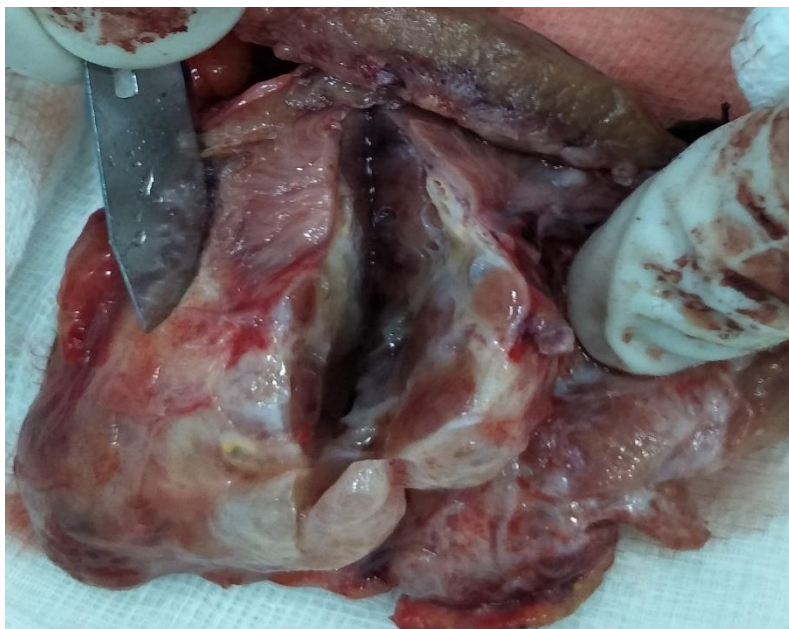
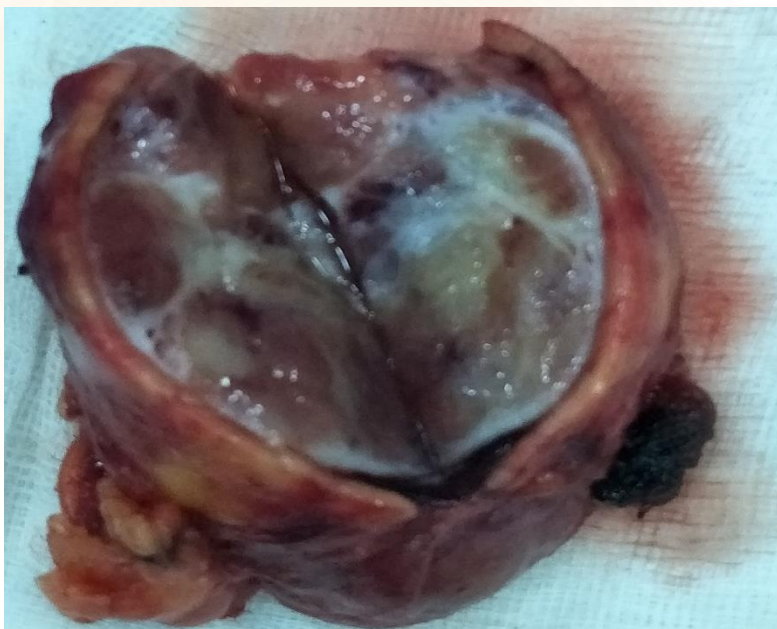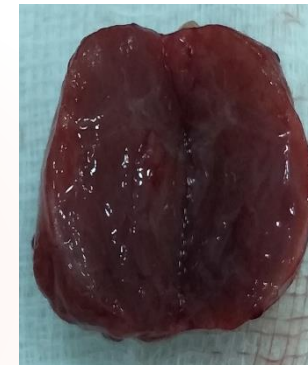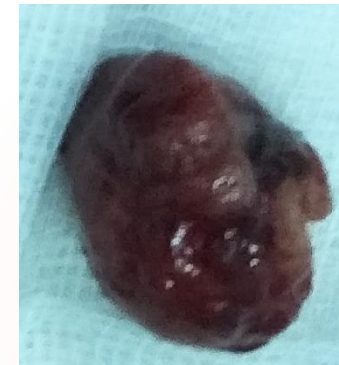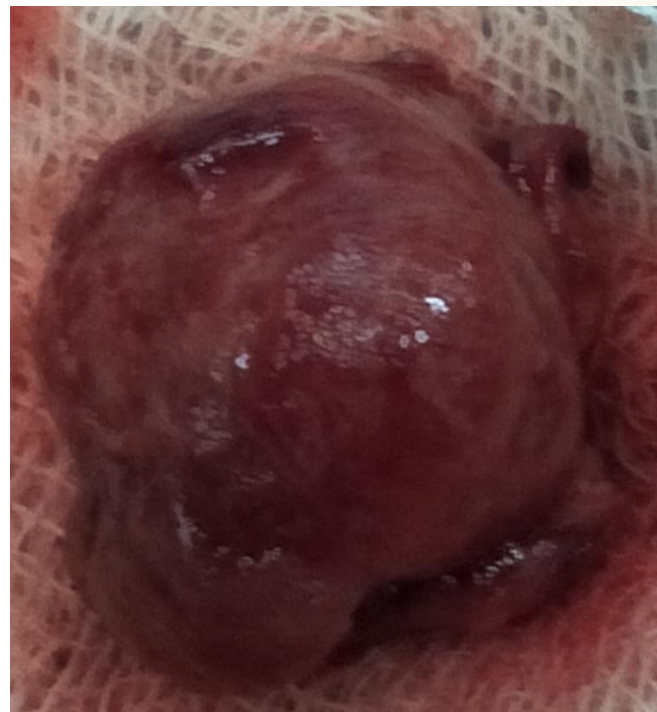
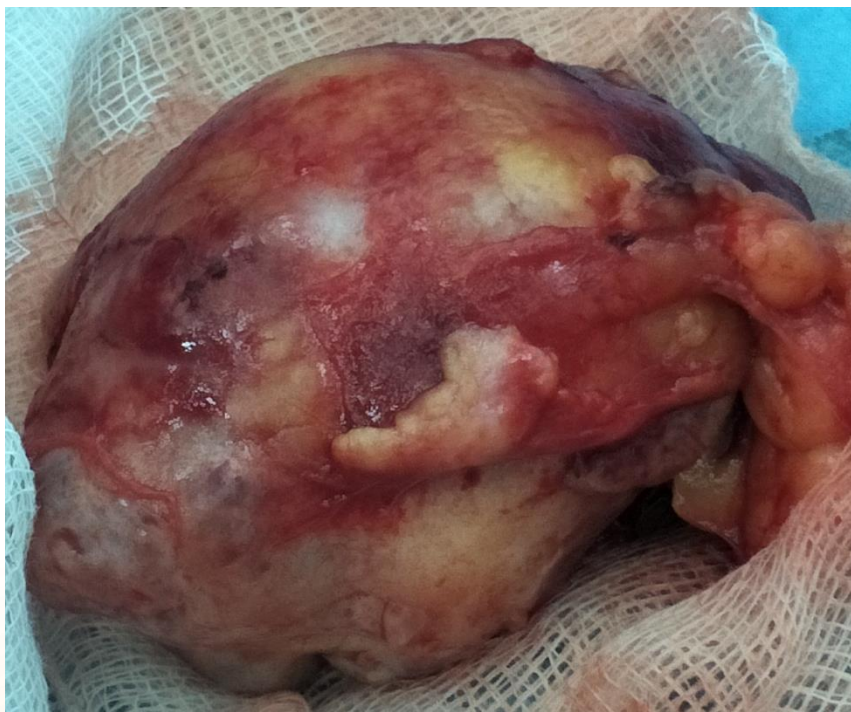Respect des structures hépatobiliaire, pancréatique et splénique. Pas de masse pelvienne.

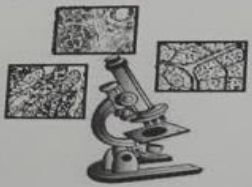Pas d'ascite.

## CONCLUSION :

Multiples lésions expansives rénales bilatérales sans extension extra-rénale, associé multiple kystes rénaux dont le plus péjoratif est polaire supérieur gauche Bosniak III.

L'aspect est évocateur en première hypothèse de manifestations rénales d'une maladie de Von Hippel Landau.





مخبر تشريح و تشخيص الأمراض

**Docteur N. ABDOUN MEDECIN SPECIALISTE**

**Laboratoire d'Anatomie et de Cytologie Pathologiques**

IMMUNOHISTOCHIMIE DES CANCERS DU SEIN : RO, RP, Her2 & Ki67 ; FISH, CISH (Kc du sein), Mutations du K-ras, N-Ras (Kc colon), B-raf (mélanome), N-myc (neuroblastome), et C-kit .....

Nom : MECHRI      Prénom : Bleguassem      Age : 68 ans      Sexe : M      Réf : 1280 /111  
Prescripteur : Pr BOURASS      Service / Clinique : CHU de Sétif      Date de réception : 24/11/21  
Nature du Prélèvement : Masses rénales + lit tumoral + graisse périrénale.

## COMPTE RENDU

**RENSEIGNEMENTS CLINIQUES :** Tumeur rénale bilatérale et multicentrique.

**MACROSCOPIE :** Reçu 06 falcons intitulés :

**1F : nodule tumoral** Comporte un nodule tumoral incomplètement coupé en 2, de 7x3 cm + un fragment de graisse de 6x4cm. Le nodule est de consistance ferme, partiellement encapsulé, à la coupe aspect charnu lobulé blanc-grisâtre, siégé d'importants remaniements. (Coupes de A à F).

**2F : Lit tumoral** : Comporte un seul petit fragment. Inclusion en totalité. (Coupe G).

**3F : Masse polaire supérieure** : Nodule tumoral incomplètement coupé en 2cm, consistance ferme. À la coupe, aspect charnu lobulé. (Coupe H).

**4F : Masse polaire supérieure** : Comporte une paroi kystique de 2cm de grand axe. Inclusion en totalité (Coupe I).

**5F : Graisse péri tumorale et rénale** : Comporte un fragment de graisse de 16x7cm. (Coupes J et K).

**6F : Petite masse rénale** : Un petit fragment charnu blanchâtre de 1.5cm. Inclusion en totalité (Coupe L).

**MICROSCOPIE :**

**Flacon 1** : L'examen microscopique montre une prolifération épithéliale d'allure bénigne d'architecture essentiellement tubulo-glandulaire avec de rares projections papillaires. Les cellules lésionnelles sont de grande taille, à limite cytoplasmiques nettes. Le cytoplasme est abondant clair. Les noyaux sont hyperchromatiques et focalement irréguliers. Il n'a pas été objectivé de figures mitotiques. En périphérie, Ce nodule est entouré d'une pseudo capsule reposant sur un parenchyme rénal sans particularité histologique. La graisse adressée à part est congestive.

**Flacon 2 : Lit tumoral** : Il s'agit d'un parenchyme rénal siégé de discrets remaniements interstitiels mononucléés non spécifiques.

**Flacon 03 : Masse polaire inférieure** : Ce nodule présente les mêmes caractéristiques cyto architecturales sus décrites.

**Flacon 4: Masse polaire supérieure** : La coupe J correspond histologiquement à un tissu rénal remanié et dystrophique.

**Flacon 5 : Graisse périrénale** : Il s'agit d'un tissu graisseux congestif. Absence d'extension tumorale.

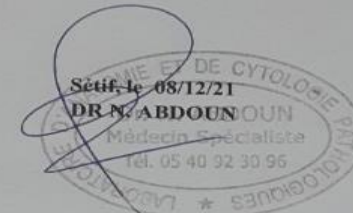
**Flacon 6 : Petite masse rénale** : Parenchyme rénal dystrophique inflammatoire.

**L'étude immunohistochimique selon le protocole EN VISION de DAKO**

- CK7 (OV-TL, DAKO) : Expression cytoplasmique des cellules lésionnelles.

- CK20 (KS20.8, DAKO), CD10 (56C6, DAKO) : Absence de réactivité.

**CONCLUSION :** Aspect microscopique d'une prolifération épithéliale tubulo-glandulaire évoquant une lésion d'allure bénigne. (oncocytome multiple, adénome métanéphrique, lésion hamartomateuse). Ce cas sera communiqué au comité de pathologie d'urologie au CHU MUSTAPHA.



Pour plus d'information je reste à votre entière disposition (Tel 036.74.35.52/05.40.92.30.96/07.82.29.91.86)  
docteurabdoun@yahoo.com

Merci de bien vouloir fixer vos prélèvements tissulaires dans du formol à 10%. A défaut de formol, fixer vos spécimens dans de l'alcool chirurgical ou dans l'alcool éthylique à 70° et conserver les dans un réfrigérateur ou un congélateur (Cryofixation) et envoyer les rapidement au laboratoire d'anatomie pathologique. Pour fixer les cellules en suspension dans les liquides de cytoponction, ajouter le même volume en formol à 10% ou en Alcool éthylique à 70° et mélanger.

NB : Merci de bien vouloir fixer vos prélèvements tissulaires dans du formol à 10%. A défaut de formol, fixer vos spécimens dans de l'alcool chirurgical ou dans l'alcool éthylique à 70° et conserver les dans un réfrigérateur ou un congélateur (Cryofixation) et envoyer les rapidement au laboratoire d'anatomie pathologique. Pour fixer les cellules en suspension dans les liquides de cytoponction, ajouter le même volume en formol à 10% ou en Alcool éthylique à 70° et mélanger.

**CENTRE HOSPITALO UNIVERSITAIRE MUSTAPHA**  
**SERVICE ANATOMIE ET DE CYTOLOGIE PATHOLOGIQUES**  
**PR. ZC. AMIR.**  
**Tél 021.65.12.38**

Numéro de l'examen : 15683/21  
Alger le : 05/01/2022

**EXAMEN ANATOMO-PATHOLOGIQUE.**

AGE : 68ANS

Nom et Prénom : **MECHRI BELGACEM**

Le : 19/12/2021

Spécimen :

Remise par le Pr :

Diagnostic clinique :

Hôpital : **EXTERNE**

SERVICE :

Données cliniques : patient âgé de 68ans, opéré pour une tumeur rénale bilatérale et multicentrique

Il nous a été adressé 3 blocs communiqués portant la référence 1280/111 sans renseignements macroscopiques enregistrés à notre niveau sous le numéro 15683/21, pour une étude anatomo pathologique

L'étude microscopique montre :

Bloc L : un parenchyme rénal siège d'une prolifération néoplasique bénigne non encapsulé mesurant 2mm d'architecture tubulo kystique, réalisant les aspects histopathologiques d'un adénome papillaire

Blocs A et B : une prolifération néoplasique maligne d'architecture tubulo papillaire fait de cellules cubo cylindriques à cytoplasme clarifié à noyau rond peu atypiques situé du pôle apical l'ensemble réalisant les aspects histopathologiques d'un carcinome papillaire à cellules claires

L'étude immunohistochimique montre

CK7 : positif

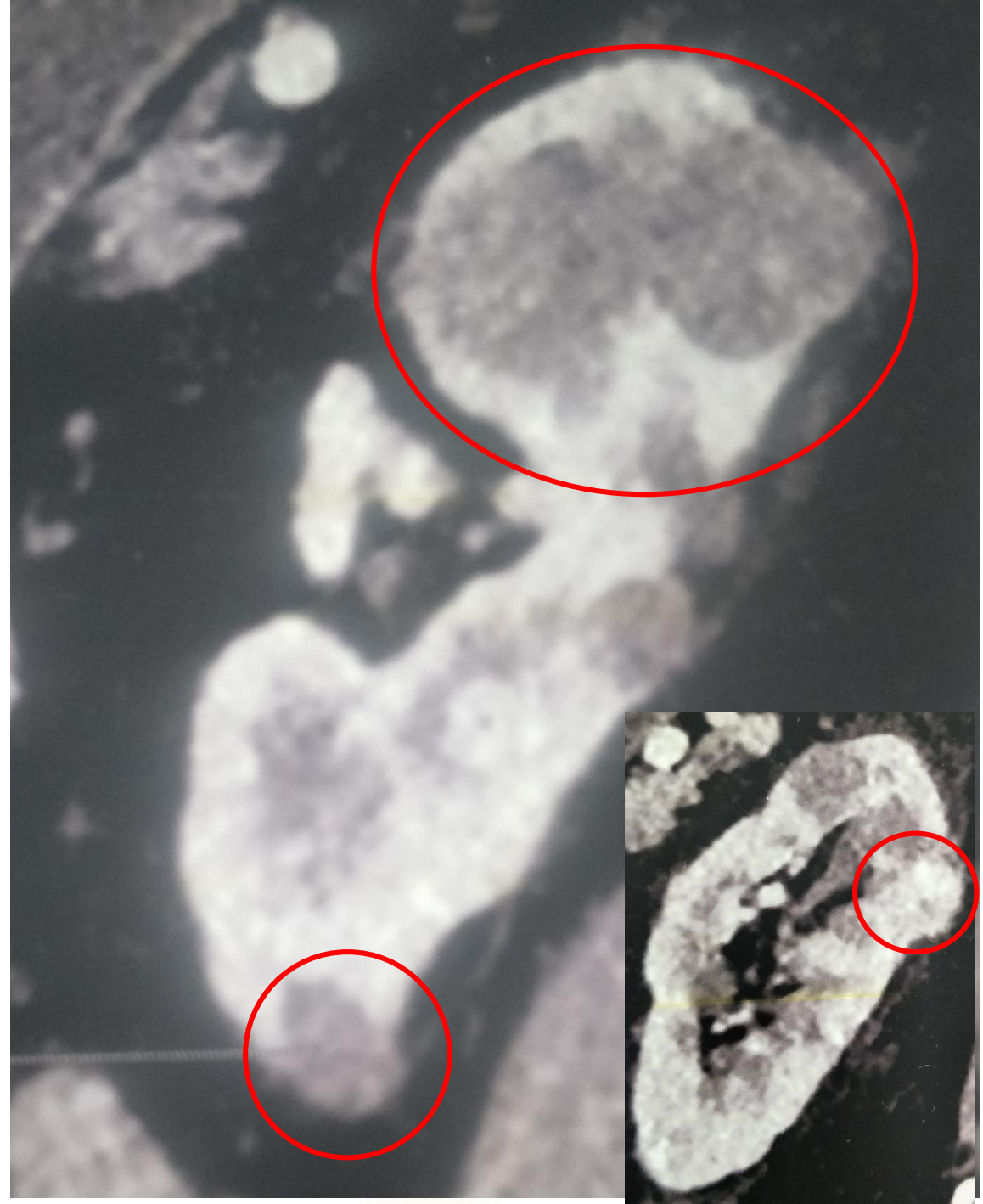
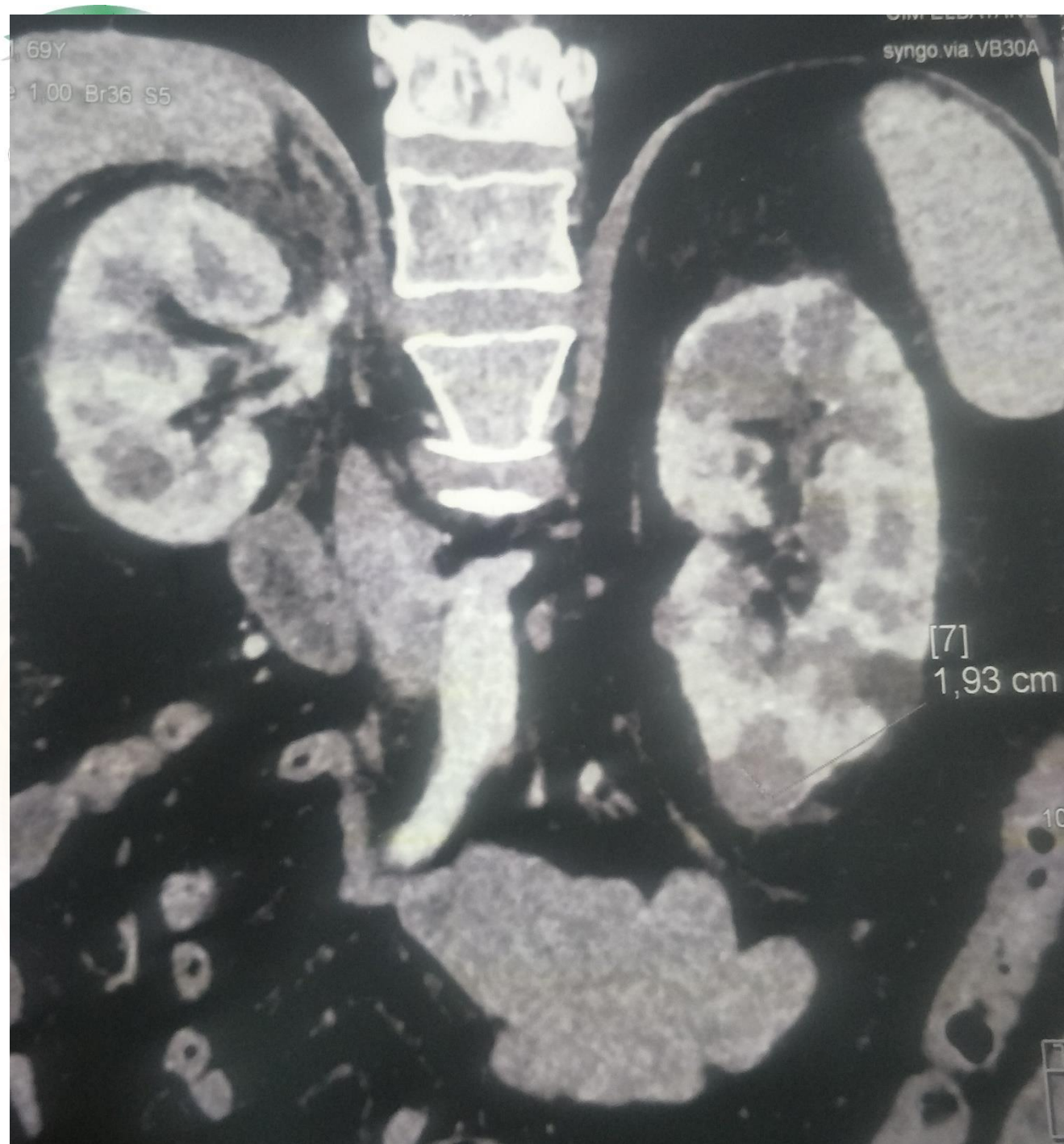
P5045 : négatif

Conclusion : aspect histopathologique d'un carcinome papillaire à cellules claires et d'un adénome papillaire

NB : ci-joint les blocs adressés

DR. ABIDE-PR. MOKEDDEM

Pou /



MECHERI BELKACEM 59ANS  
MEDECIN TRAITANT: DR ZARROUG

## UROSCANNER

Cher confrère, merci de nous avoir adressé votre patient pour son examen.

### TECHNIQUE

Examen TDM réalisé en coupes axiales jointives 0.7mm sans et après injection de PC.

### RESULTAT

#### Rein droit :

- Taille réduite avec remaniement fibro-inflammatoire de la graisse péri-rénale.
- Cortex siège d'un remaniement hypodense post opératoire sans lésions tissulaires ou kystiques résiduelles.
- Pas d'adénopathies loco-régionales.
- CPC non dilatées.
- Sécrétion excrétion dans les délais normaux.
- Uretère : fin et réguliers jusqu'à son abouchement vésical.

RAS

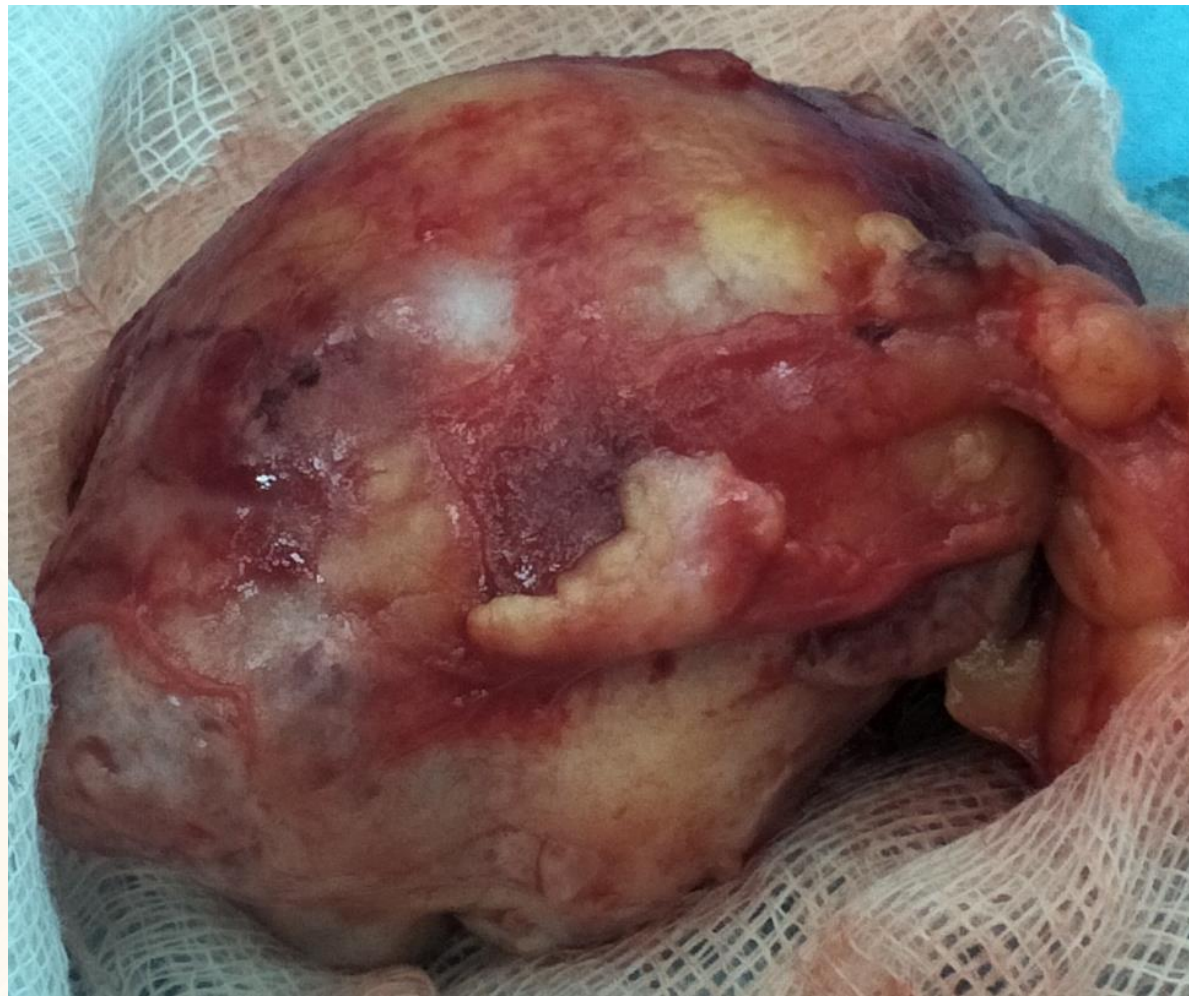#### Rein gauche :

- Taille normale.
- Cortex hétérogène par la présence de :
  - . Deux formations kystiques contigües à paroi fine, contenu hétérogène rehaussé après PC de siège supéro-interne de 35x32x25mm et 29x23x22mm (Bosniak III).
  - . Kyste à contenu dense hétérogène polaire inférieur de 23x18x21mm (Bosniak III)
  - . Lésion tissulaire rehaussée fortement après PC de siège postéro-supérieur de 23x21x18mm.
  - . Deux kystes simples : supéro-externe de 24x18mm et inféro-externe de 18mm (Bosniak I)
  - . Kyste inféro-interne à contenu dense de 11x10.5mm (Bosniak II).
- CPC non dilatées.
- Sécrétion excrétion dans les délais normaux.
- Uretère : fin et réguliers jusqu'à son abouchement vésical.

**Vessie** : paroi fine, contenu liquidien homogène sans image d'épaississement ou de bourgeonnement endoluminal.

### CONCLUSION Examen TDM retrouve :

- Multiples lésions tumorales et kystiques suspectes du rein gauche (discrète majoration de volume par rapport à l'examen d'octobre 2021).
- Quelques kystes simples rénales gauches (Bosniak I).
- Remaniement fibro-inflammatoire cortical et péri rénales droites post opératoire sans lésions kystique ou tumorale résiduelles visibles.



# Cystic Renal Cell Carcinomas

*INTRODUCTION*


*AIMS and OBJECTIVES*

*MATERIALS and PATIENTS*

*RESULTS*

*DISCUSSION / CONCLUSION*



**2<sup>ème</sup>**  
**FORUM DES**  
**CANCERS**  
**UROLOGIQUES**

**Thèmes :**

- Epidémiologies et dépistage
- Diagnostic
- Etudes anatomo-pathologies
- Examen radiologique et bilan d'extension
- Prise en charge thérapeutique

**9 et 10 juin 2022, Hôtel Mercure, Alger**

Discussion

Conclusion

*Retrospective Study*

*Six patients: Does not allow conclusion*

*In one case: Good correlation (Bosniak IV)*

*Majority of lesions are benign*

*Imaging and pathology data*

*Bosniak III: Case by Case*



CONCLUSION